



ТЕОРЕТИЧЕСКОЕ ОБОСНОВАНИЕ НОВОЙ ХИРУРГИЧЕСКОЙ ТАКТИКИ ПРИ ГАСТРОЭЗОФАГЕАЛЬНОЙ РЕФЛЮКСНОЙ БОЛЕЗНИ. ВОССТАНОВЛЕНИЕ ФУНКЦИИ НИЖНЕГО ПИЩЕВОДНОГО СФИНКТЕРА (кардиопликация)

Левин М. Д.
Государственный гериатрический центр

THE THEORETICAL JUSTIFICATION OF A NEW SURGICAL TECHNIQUE IN GASTROESOPHAGEAL REFLUX DISEASE. RESTORATION FUNCTION OF THE LOWER ESOPHAGEAL SPHINCTER (cardioplication)

Levin M. D.
State of Israel ministry of health Netanya geriatric center

Резюме

Левин М. Д.
Levin M. D.
Nivel70@hotmail.com

Оперативное лечение гастроэзофагеальной рефлюксной болезни (ГЭРБ) показано в случаях, когда тяжелые симптомы заболевания не удается контролировать консервативными методами. Наиболее широко применяется фундопликация по Ниссену, которая вызывает сужение пищеводно-желудочного перехода. Однако она не обеспечивает надежную антирефлюксную функцию. Поэтому ее часто дополняют крурорафией для сужения хиатального отверстия, и дренирующими операциями желудка. В общем, не сложная по технике операция превращается в комплекс манипуляций. А количество рецидивов колеблется от 0.98% до 42%. Цель статьи обосновать новую тактику лечения ГЭРБ.

Теоретические основания: 1) манометрическими и рентгенологическими исследованиями показано, что недостаточность нижнего пищеводного сфинктера (НПС) обусловлена в первую очередь слабостью его внутри брюшной части (2.1 см из 3.6 см); 2) в предыдущем исследовании нами было показано, что НПС при ГЭРБ не смещается; 3) обнаружено, что пликация наружного анального сфинктера и пуборектальной мышцы вызывает увеличение длины саркомер и повышение тонуса анального канала, что может быть верным также для НПС.

Заключение. Приводится схема хирургической пликации внутрибрюшной части НПС (кардиопликации), которая не только приводит к механическому сужению кардиального отдела желудка, но и суживает кольцо НПС, а также увеличивает толщину его стенки, что предполагает возможность восстановления антирефлюксной функции.

Ключевые слова: гастроэзофагеальная рефлюксная болезнь; нижний пищеводный сфинктер; операция; пликация кардии; схема

Экспериментальная и клиническая гастроэнтерология 2017; 141 (5): 4–...

Summary

Surgical treatment of gastroesophageal reflux disease (GERD) is performed in cases where severe symptoms cannot be controlled by conservative methods. Laparoscopic Nissen Fundoplication (LNF) has become the gold standard surgical procedure for management of GERD, which causes a narrowing of the gastroesophageal junction. Several modifications have been proposed to original technique since the results of LNF are not always as good as expected. Often it is not a complicated operation transformed into the kit of manipulations. The relapses ranging from 0.98% to 42%.

The aims article to substantiate the new tactics of treatment of the GERD. Theoretical foundations: 1) manometric and radiological studies have shown that the failure of the lower esophageal sphincter (LES) is attributable of the weakness of its intra-abdominal portion (2.1 cm from 3.5 cm); 2) in the previous study we have shown that in the patients with GERD the LES is not displaced; 3) it was found that the surgical plication of the external anal sphincter and puborectalis muscle increases its sarcomere length and increases anal canal pressure that can be true also for the LES.

Conclusion. The scheme of the surgical plication of the intraabdominal part of the LES is offered. This procedure leads to a mechanical narrowing of the cardia, to the narrowing of the LES ring, as well as increases its wall thickness, which implies the ability to restore of its antireflux function.

Keywords: gastroesophageal reflux disease; lower esophageal sphincter; operation; plication; cardia; scheme

Ekspierimental'naya i Klinicheskaya Gastroenterologiya 2017; 141 (5): 4–...

Состояние проблемы

Причиной гастроэзофагеальной рефлюксной болезни (ГЭРБ) считается недостаточность антирефлюксной функции пищеводно-желудочного перехода (ПЖП). В результате повторяющегося заброса из желудка агрессивного желудочного содержимого, в пищеводе возникает воспалительный процесс, который ответственен за все симптомы, характерные для этого заболевания. Если консервативное лечение не устраняет симптомы ГЭРБ рекомендуется оперативное лечение.

Все предложенные виды хирургических вмешательств можно разделить на 2 основные группы: гастропексии и фундопликации. Разные виды гастропексии, как самостоятельные операции, в настоящее время не применяются. Лапараскопическая фундопликация по Ниссену (Nissen Fundoplication) стала золотым стандартом хирургического лечения ГЭРБ, так как она обеспечивает эффективный противорефлюксный барьер [1]. Задняя гастропексия к средней дугообразной связке предотвращает гернизацию фундопликации в грудную клетку. Сам Рудольф Ниссен дополнял фундопликацию гастропексией [2]. В разных исследованиях количество рецидивов колеблется от 0.98 % [2] до 42 % [3]. В детском возрасте смертность после операции фундопликации доходит до 15.3 %, что обусловлено хирургическими осложнениями и неврологическими нарушениями. В группе

повышенного риска являются дети в возрасте до 18 мес. и девочки [4].

Фундопликация оказывает положительный эффект в результате механического сдавления зоны ПЖП манжетой, сформированной из фундального отдела желудка. Если манжета полностью окружает пищевод, т.е. 360° его диаметра, речь идет о полной фундопликации. Частичная фундопликация может выполняться при укрытии ПЖП на 180–270–300° диаметра пищевода. Хотя фундопликация и является лучшей из всех ранее описанных операций, она не обеспечивает ПЖП надежной антирефлюксной функцией. Поэтому ее часто дополняют крурорафией для сужения хиатального отверстия, и дренирующими операциями желудка, для улучшения эвакуации в двенадцатиперстную кишку. В общем, не сложная по технике операция превращается комплекс манипуляций, каждая из которых может вызвать технические осложнения. Значительное число повторных операций [5], а также сомнения в долговечности фундопликации стимулируют поиски более эффективных оперативных методов [6]. Мы не нашли в литературе описания операции, которые были бы направлены непосредственно на восстановление функции нижнего пищеводного сфинктера (НПС). Цель настоящего исследования определить возможность реконструкции НПС.

Патологическая физиология ГЭРБ

В норме при манометрическом исследовании НПС определяется как зона более высокого давления по сравнению с пищеводом и желудком. Его длина у взрослых колеблется от 3 до 4 см [7–9]. Дистальная часть НПС длиной 2,1–2,3 см располагается внутри брюшной полости [8,10]. При рентгенологическом исследовании НПС определяется как зона без контрастного вещества длиной 3.60+/-0.08 см между содержащими барий пищеводом и желудком [11,12]. Как показывают гистологические исследования, при ГЭРБ происходит расширение пищевода ниже диафрагмы с деструкцией брюшного сегмента НПС [3]. Рентгенологически это проявляется укорочением брюшной части НПС. Ослабление антирефлюксной функции брюшной части НПС от начальной стадии до полной несостоятельности является длительным прогрессирующим процессом. Сначала НПС раскрывается только при повышенных нагрузках, что проявляется, например, появлением угловой деформации желудка

(симптом клюва) во время компрессии живота или проведение водно-сифонной пробы (рис 1, А и Б). Конечная стадия деструкции НПС определяется в виде резкого укорочения НПС в состоянии покоя, т.е. вне провокации (рис 1, В) [12]. На основании анализа манометрических, рентгенологических, гистологических и рН-метрических исследований мы пришли к выводу, что НПС, независимо от величины ампулы пищевода всегда находится на уровне ПЖП [12]. Проксимальное смещение зубчатой линии происходит в результате рефлюкса, когда чешуйчатый эпителий повреждается и замещается оксинтокардиальным, кардиальным или интестинальным эпителием (oxuntocardiac, cardiac, intestinal) [13]. Усиление проксимального смещения фиксированных клипс при глотании обусловлено не укорочением пищевода, а проксимальным смещением слизистой оболочки для покрытия внутренней поверхности широкой ампулы, которую ошибочно называют эзофагеальной грыжей [12].

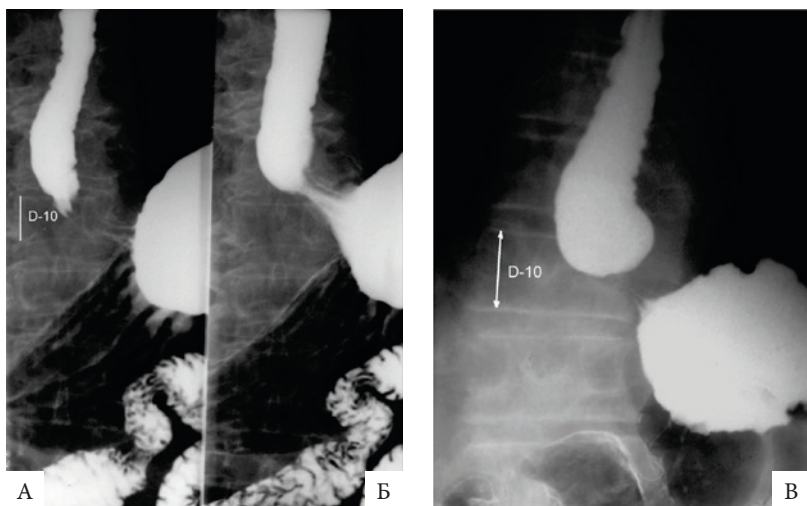


Рисунок 1.

Пищеводно-желудочный переход при контрастном исследовании в горизонтальном положении. Белая линия — высота 10-го грудного позвонка, действительная высота которого равна 2.2 см.

А. Расстояние между барием в пищеводе и в желудке равно 3 см. Оно обусловлено сокращением НПС. Б. Во время компрессии живота появилось угловая деформация желудка с резким укорочением этого расстояния. Оно обусловлено раскрытием брюшной части НПС, который не выдержал высокого давления в желудке. В. Расстояние между ампулой пищевода и желудком равно 1 см, так как часть НПС, расположенная под диафрагмой, широко раскрыта и не функционирует на удерживание.

В патогенезе ГЭРБ большое значение имеет потеря эластичности тканей, т.е. появление ригидности. Баланс между эластичностью и ригидностью со временем нарастает в сторону ригидности, что обуславливает безвозвратные потери антирефлюксной функции НПС. Анатомически НПС находится на уровне угла Гиса, но при эндоскопическом исследовании оно определяется как проксимальный край продольных складок желудка [14]. Однако нет никаких доказательств, что складки на уровне ПЖП являются именно складками желудка. В норме после проглатывания бария и быстрого опорожнения пищевода слизистая пищевода смыкается таким образом, что никаких следов бария не остается на всем

протяжении пищевода. Это свидетельствует о высокой эластичности тканей и характерно для всех отделов пищеварительной системы. Так, например, эпителиальный слой и мышечный слой слизистой оболочки (*muscularis mucosae*) толстой кишки в 4–5 раз толще в сокращенном состоянии, чем в растянутом [15]. Толщина складок различная в теле и на уровне ПЖС из-за разных условий их образования. В результате расширения пищевода и воспаления стенки, теряется эластичность тканей и тогда во время сокращения образуются параллельные складки на всем протяжении пищевода, в том числе и на уровне НПС (рис 2). Ширина складок зависит от выраженности воспалительного процесса и тонуса НПС.

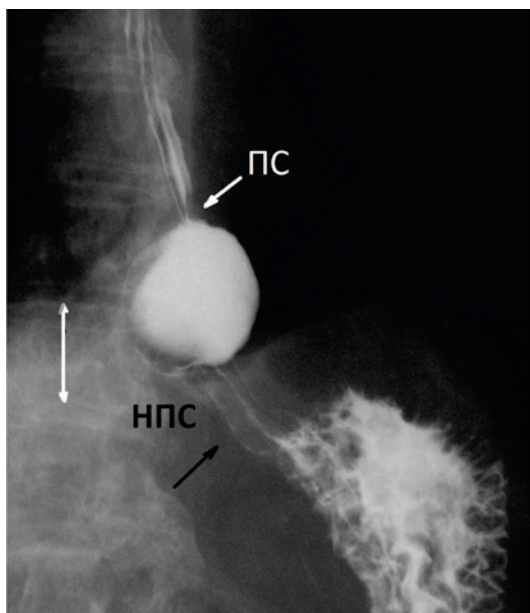


Рисунок 2.

Рентгенограмма ПЖП пациента с ГЭРБ.

Расширенная ампула пищевода располагается между укороченным НПС и проксимальным сфинктером (ПС), замыкающим ампулу проксимально. Параллельные складки в пищеводе отличаются от складок в области НПС из-за разного давления.

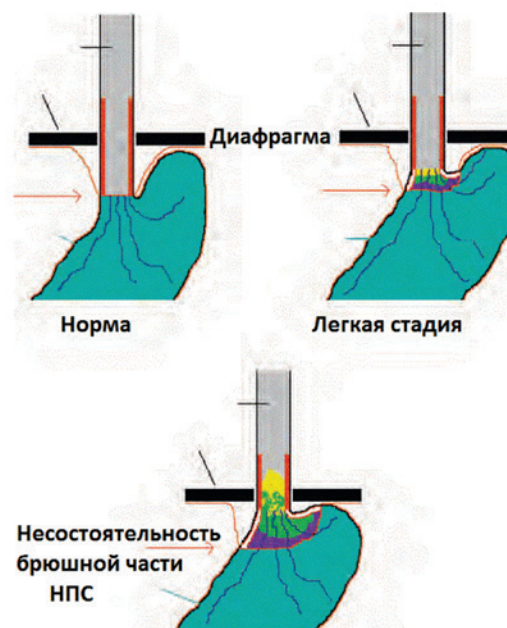
Из выше сказанного вытекают следующие выводы:

1. НПС при ГЭРБ не смещается.
2. При ГЭРБ происходит нарушение функции брюшной части НПС, которая с точки зрения гистологии представляет собой кардиальный отдел желудка.
3. Степень нарушения функции НПС может быть разной, но сфинктер всегда сохраняет остаточную, в разной степени ослабленную способность к длительному сокращению (рис. 3).

Рисунок 3.

Графическое изображение развития ГЭРБ.

Внутрибрюшная часть НПС, т.е. кардиальный отдел желудка, постепенно ослабевает и перестает выполнять антирефлюксную функцию. НПС не перемещается в грудную клетку, а растягивается, превращаясь в стенку желудка.



Патогенетическое обоснование операции кардиопликации

Известно, что НПС не имеет анатомического представительства. Это утолщенное продолжение пищевода без определенного места перехода. Поэтому локализовать НПС во время операции невозможно. Однако при манометрическом и рентгенологическом исследованиях определяются отчетливые границы сокращенного сфинктера, что позволяет определять его длину. Она приблизительно равна 3.60 ± 0.08 см. Это свидетельствует о том, что НПС представляет собой определенную функциональную структуру, которая в отличие от пищевода и желудка может длительное время находиться в сокращенном состоянии и отвечать повышением тонуса при увеличении давления в теле желудка. При манометрическом исследовании больных ГЭРБ зона высокого давления между пищеводом и желудком, т.е. НПС, укорачивается за счет укорочения его внутрибрюшной части [16].

Все операции, которые применяются для лечения ГЭРБ, основаны на механическом сужении желудочно-пищеводного перехода. Учитывая, что НПС при ГЭРБ не смещается, мы предлагаем восстанавливать функцию НПС путем пликаций стенки кардиального отдела желудка, который

представляет собой внутрибрюшной компонент НПС. Этим достигаются три цели: а) механическое сужение; б) увеличение тонуса НПС в результате пликации; в) восстановление функции за счет утолщения его стенки НПС.

Mittal RK, с соавторами показали в эксперименте, что хирургическая пликация наружного сфинктера увеличивает длину его саркомера и вызывает увеличение давления в анальном канале. На основании аналогичных исследований они предлагают для лечения недержания кала производить также пликацию двух рукавов «U»-образной пуборектальной мышцы, предполагая, что это увеличит длину ее саркомера и приведет к повышению тонуса в верхней части анального канала [12].

Схема предлагаемой операции приводится на рисунке 4.

Для того, чтобы несколько слоев стенки НПС, сведенные строчечным швом, спаялись между собой и образовали утолщенный слой НПС, следует перед пликацией разрушить (механически, химически или холодом) брюшинный слой в этой области. Необходимы дальнейшие исследования для определения оптимального способа пликации.

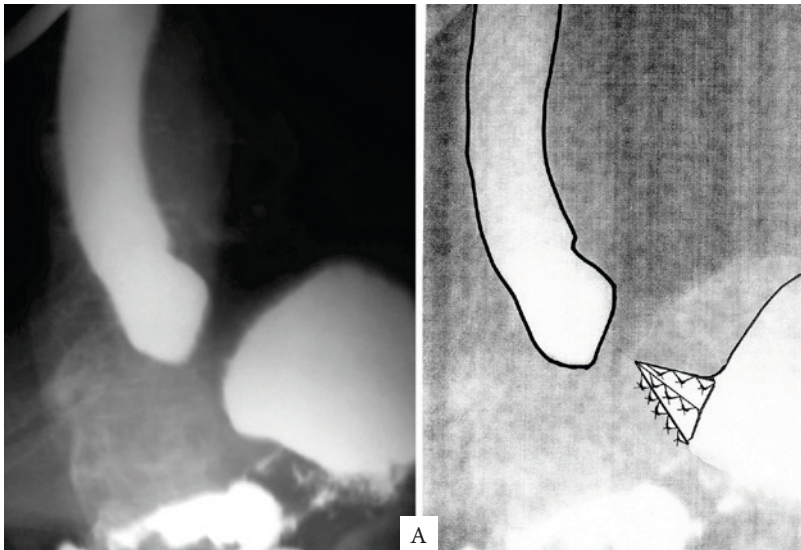
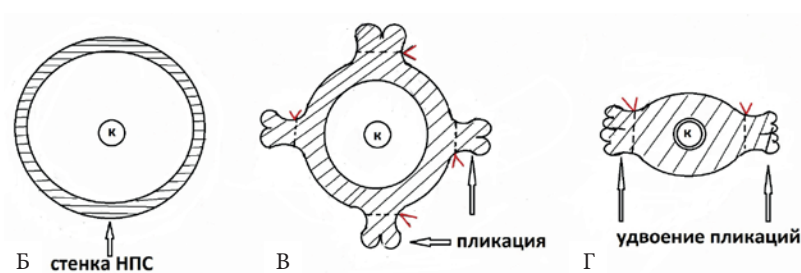


Рисунок 4.

Схема операции пликсации НПС при ГЭРБ.

А) продольный срез; Б-Г) поперечный срез.

Б — срез на уровне внутрибрюшной порции НПС до операции; В — пликация в четырех (трех) участках, приводящая к сужению просвета; Г — удвоение пликаций, приводящее к сужению просвета до диаметра желудочного зонда (к).



Литература

1. Yetişir F¹, Salman AE, Durak D, Kiliç M. Laparoscopic fundoplication with double sided posterior gastropexy: a different surgical technique. *Int J Surg*. 2012;10(9):532–6.
2. Nissen R (1961) Gastropexy and “fundoplication” in surgical treatment of hiatal hernia. *Am J Dig Dis* 6:954–961
3. Antonino A, Giorgio R, Giuseppe F, et al. Hiatal hernia repair with gore bio-a tissue reinforcement: our experience. *Case Rep Surg*. 2014;2014:851278.
4. Baerg J¹, Thorpe D¹, Gasior A², Vannix R¹, Tagge E¹, Peter SS². Factors Associated with Mortality after Nissen Fundoplication in Children. *Eur J Pediatr Surg*. 2014 May 2. [Epub ahead of print].
5. Yamamoto SR, Hoshino M, Nandipati KC, Lee TH, Mittal SK. Long-term outcomes of reintervention for failed fundoplication: redo fundoplication versus Roux-en-Y reconstruction. *Surg Endosc*. 2014 Jan;28(1):42–8.
6. Franciosa M, Triadafilopoulos G, Mashimo H. Stretta Radiofrequency Treatment for GERD: A Safe and Effective Modality. *Gastroenterol Res Pract*. 2013;2013:783815. Epub 2013 Sep 2. Review.
7. Min, M. Characteristics of achalasia subtypes in untreated Chinese patients: a high-resolution manometry study / Min M., Peng L. H., Yang Y. S. et al. // *J. Dig. Dis.* — 2012. — Vol. 13, No. 10. — P. 504–509. doi: 10.1111/j.1751-2980.2012.00622. x. 4.
8. Ackermann, C. Esophageal manometry prior to and following anti-reflux surgery / Ackermann C., Rothenbrhler J. M., Martinoli S., Muller C. // *Schweiz. Med. Wochenschr.* — 1991. — Vol. 121, No. 21. — P. 797–800. 5.
9. Marshall, R.E. Esophageal body length, lower esophageal sphincter length, position and pressure in health and disease / Marshall R. E., Anggiansah A., Anggiansah C. L. et al. // *Dis. Esophagus.* — 1999. — Vol. 12, No. 4. — P. 297–302.
10. Gomez, R. Esophageal pH monitoring of postprandial gastroesophageal reflux. Comparison between healthy subjects, patients with gastroesophageal reflux and patients treated with Nissen fundoplication / Gomez R., Moreno E., Seoane J. et al. // *Dig. Dis.* — 1993. — Vol. 11, No. 6. — P. 354–362.
11. Левин МД, Троян ВВ. Нормальная анатомия и физиология пищевода в рентгенологическом изображении и его роль в диагностике гастроэзофагеальной рефлюксной болезни. *Медицина (Беларусь)*. 2006, № 3, с. 32–36.
12. Левин МД, Коршун З, Мендельсон Г. Патологическая физиология гастроэзофагеальной рефлюксной болезни. Гипотеза. *Эксп Клини Гастроэнтерол*. 2013(5):72–88.
13. Chandrasoma P¹, Wijetunge S, Ma Y, Demeester S, Hagen J, Demeester T. The dilated distal esophagus: a new entity that is the pathologic basis of early gastroesophageal reflux disease. *Am J Surg Pathol*. 2011 Dec;35(12):1873–81.
14. Lee YY¹, Whiting JG, Robertson EV, Derakhshan MH, Smith D, McColl KE. Measuring movement and location of the gastroesophageal junction: research and clinical implications. *Scand J Gastroenterol*. 2013 Apr;48(4):401–11.
15. Rubesin SE¹, Furth EE, Rose D, Levine MS, Laufer I. The effects of distention of the colon during air-contrast barium enema on colonic morphology: anatomic correlation. *AJR Am J Roentgenol*. 1995 Jun;164(6):1387–9.
16. Crookes PF¹. Physiology of reflux disease: role of the lower esophageal sphincter. *Surg Endosc*. 2006 Apr;20 Suppl 2: S462–6. Epub 2006 Mar 23.
17. Mittal RK¹, Sheean G², Padda BS¹, Rajasekaran MR¹. Length tension function of puborectalis muscle: implications for the treatment of fecal incontinence and pelvic floor disorders. *J Neurogastroenterol Motil*. 2014 Oct 30;20(4):539–46. doi: 10.5056/jnm14033.